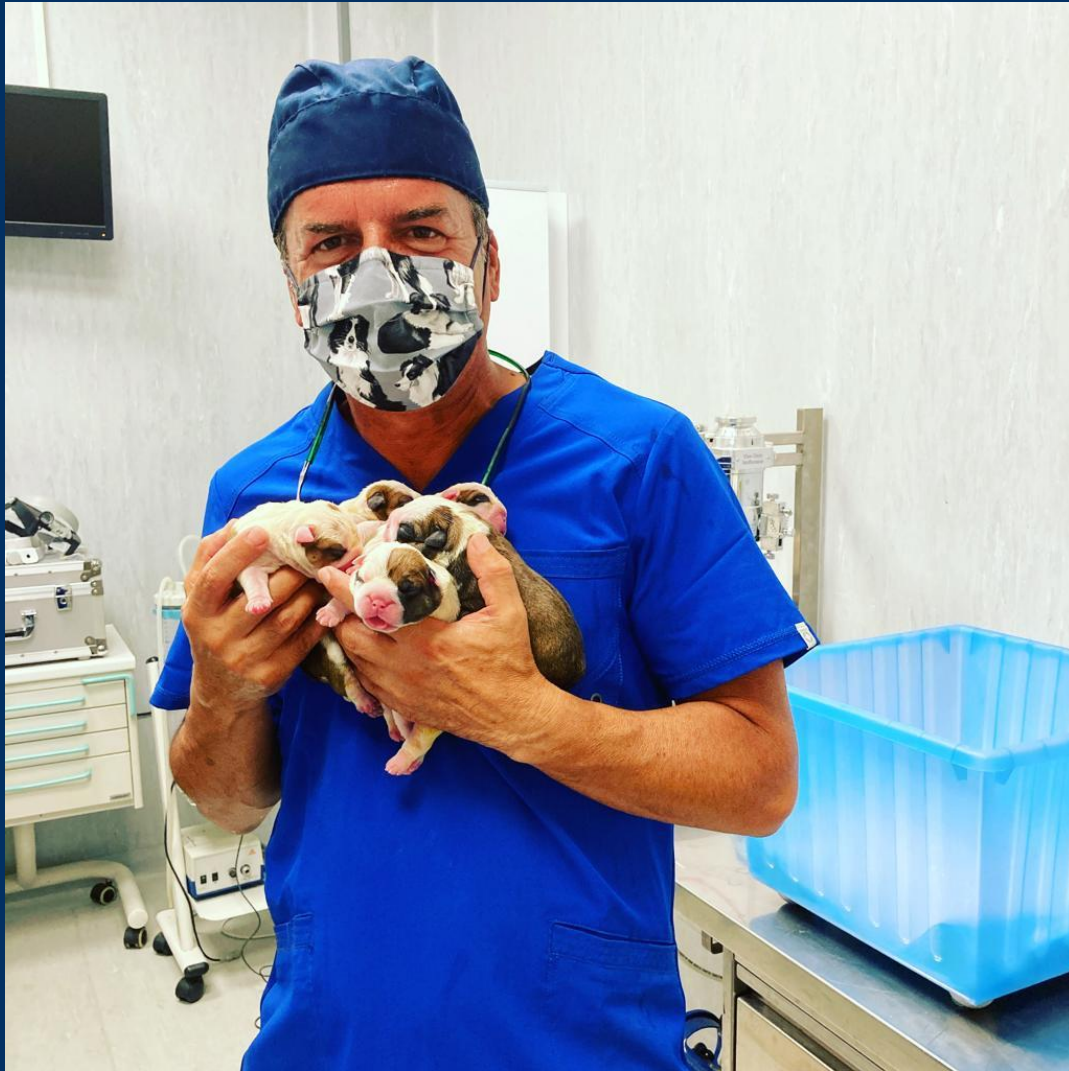

CHIRURGIA NEI BRACHICEFALI

QUALI STRUMENTI UTILIZZARE PER
MINIMIZZARE I RISCHI POST OPERATORI?



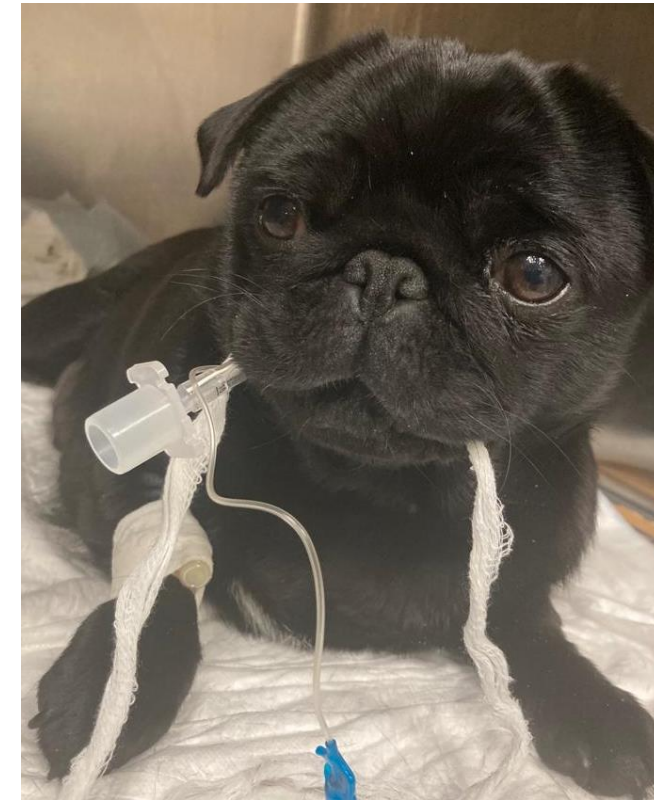

Dott. Luigi Amato

Laureato nel 1990 presso la Facoltà
di Medicina Veterinaria di Perugia

Chirurgia ortopedica, neuro e razze
brachicefale

IL RUOLO DEL TECNICO VETERINARIO



Il ruolo del tecnico veterinario diventa fondamentale sin dall'arrivo del paziente brachicefale in struttura, dalla fase preoperatoria sino al risveglio.

SINDROME BRACHICEFALICA (BAOS) E STADIAZIONE

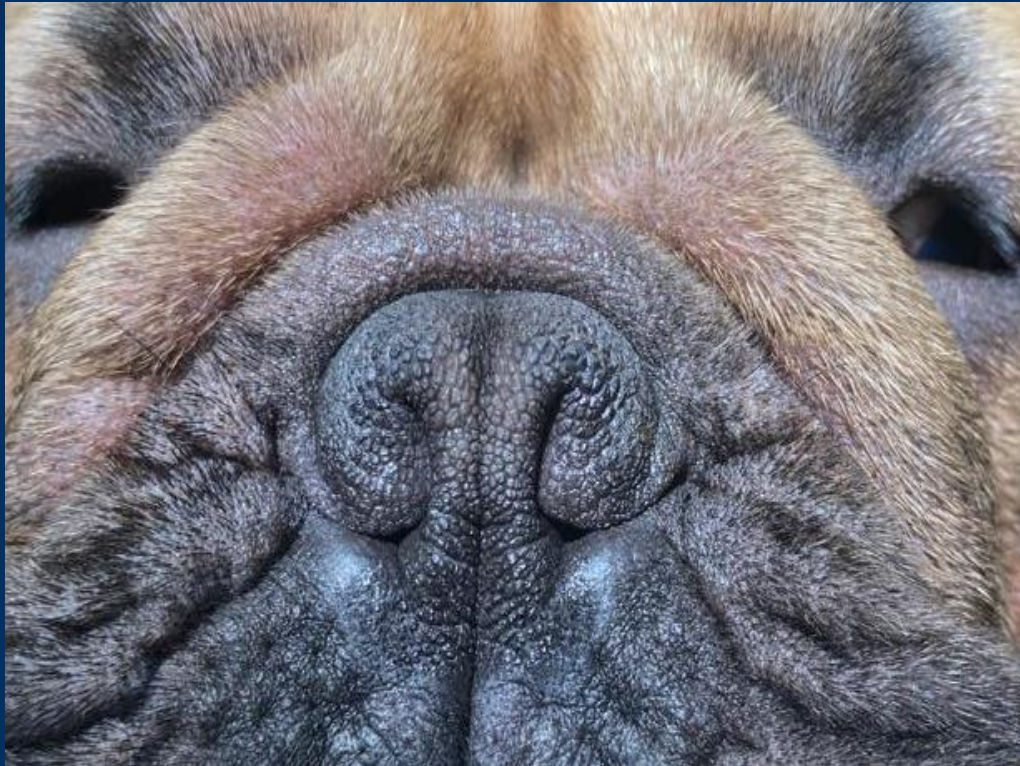

BRACHYCEPHALIC AIRWAY OBSTRUCTION SYNDROME:
è la sindrome ostruttiva delle vie aeree superiori

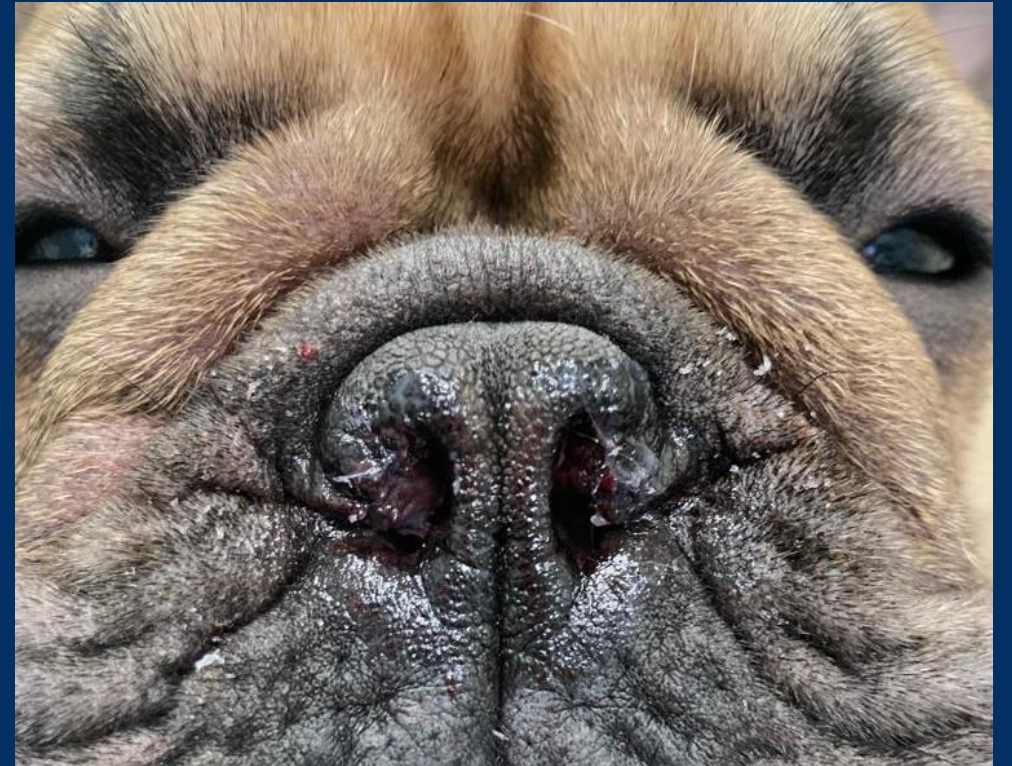
Responsabile della comparsa dei caratteristici rumori respiratori di cani di questo tipo. Questi «rumori» non sono da considerare fisiologici ma rappresentano il sintomo di una patologia.

Le anomalie anatomiche sono rappresentate da: stenosi delle narici, palato molle eccessivamente lungo, trachea ipoplasica.

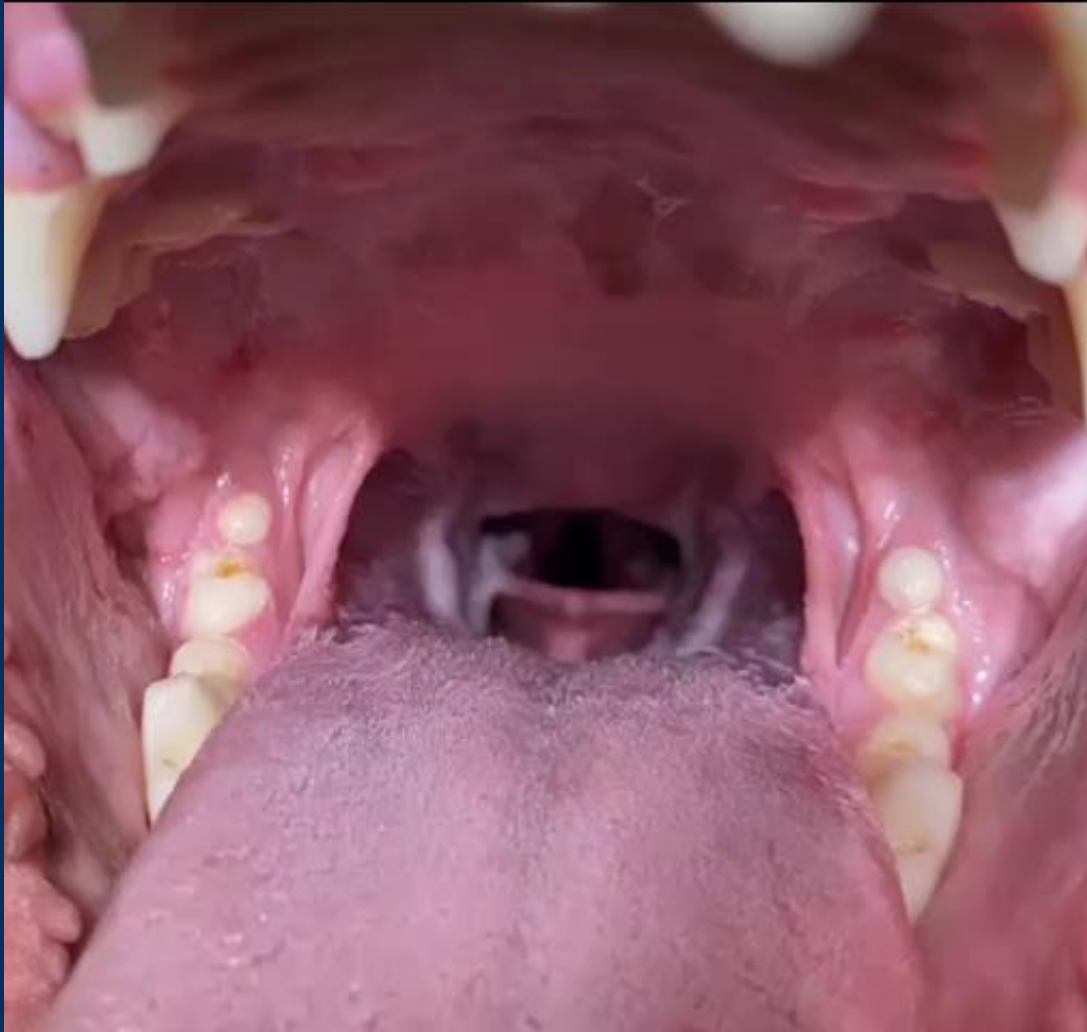
STENOSI DELLE NARICI



PRIMA

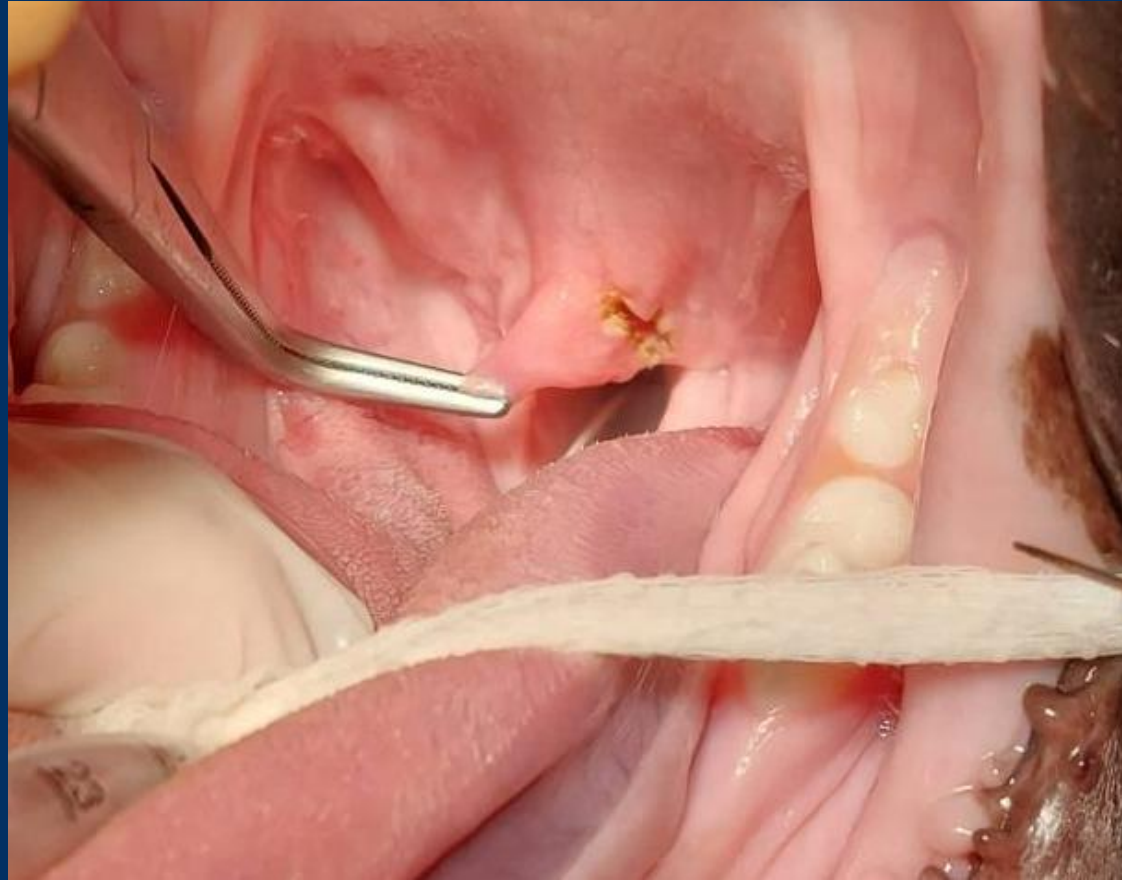


DOPO

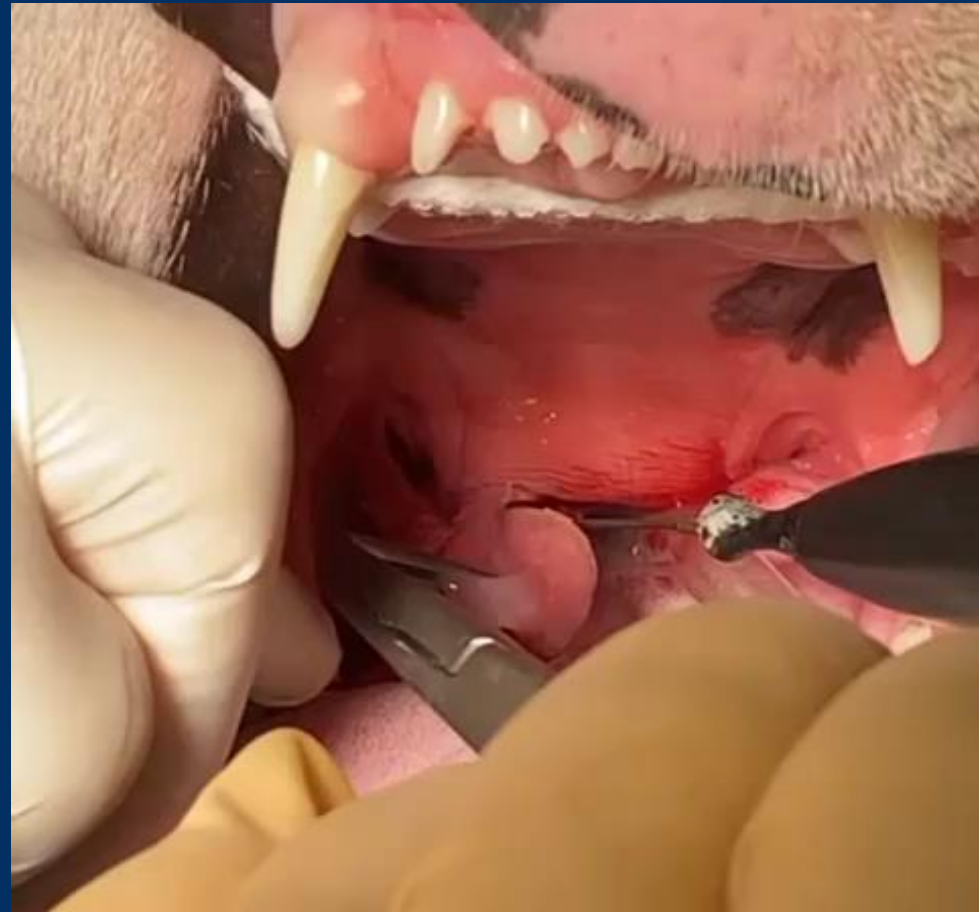

PALATO MOLLE
CORRETTO

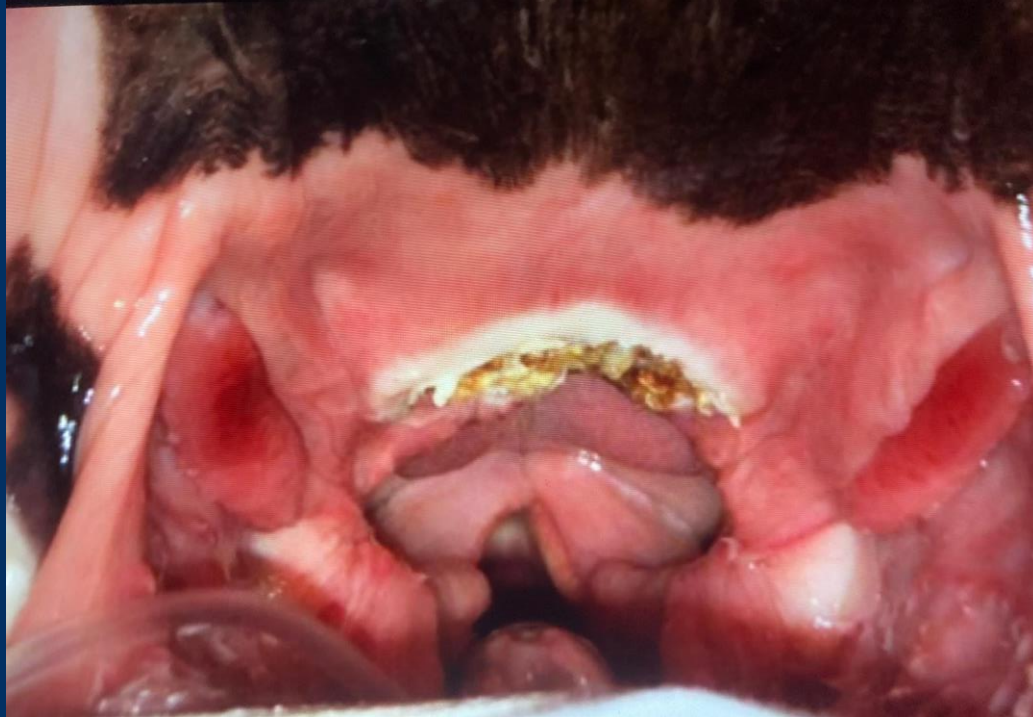PALATO MOLLE ECCESSIVAMENTE LUNGO



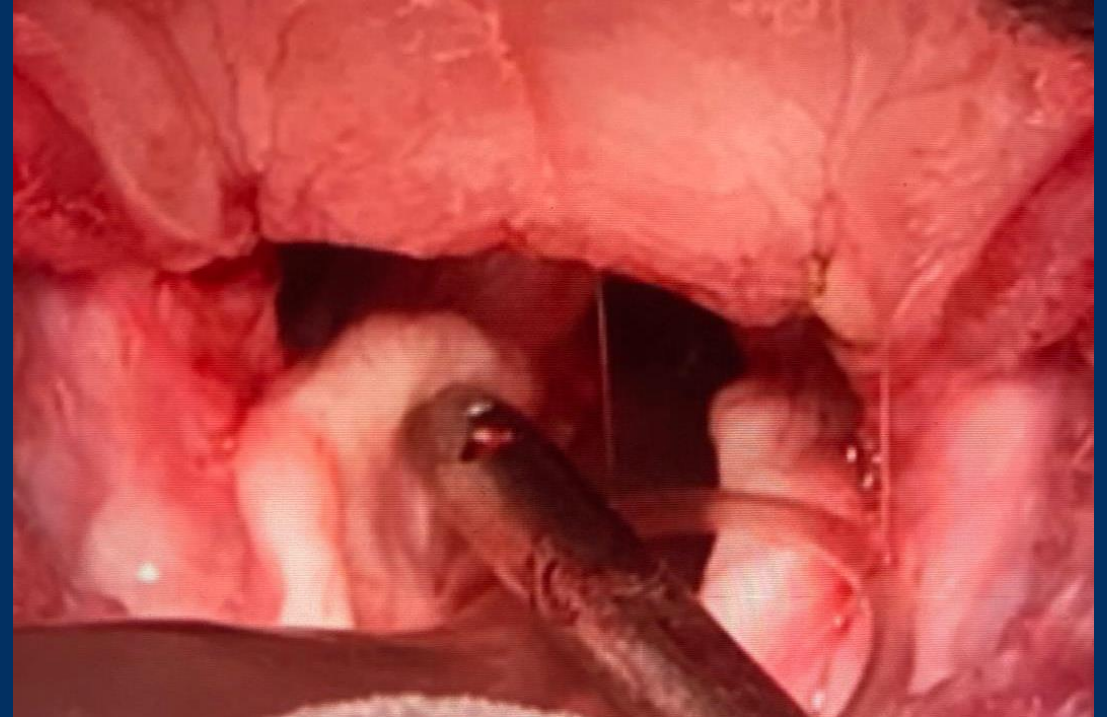
PALATO MOLLE ECCESSIVAMENTE LUNGO



TECNICHE IN USO AD OGGI PER LA STAFILECTOMIA

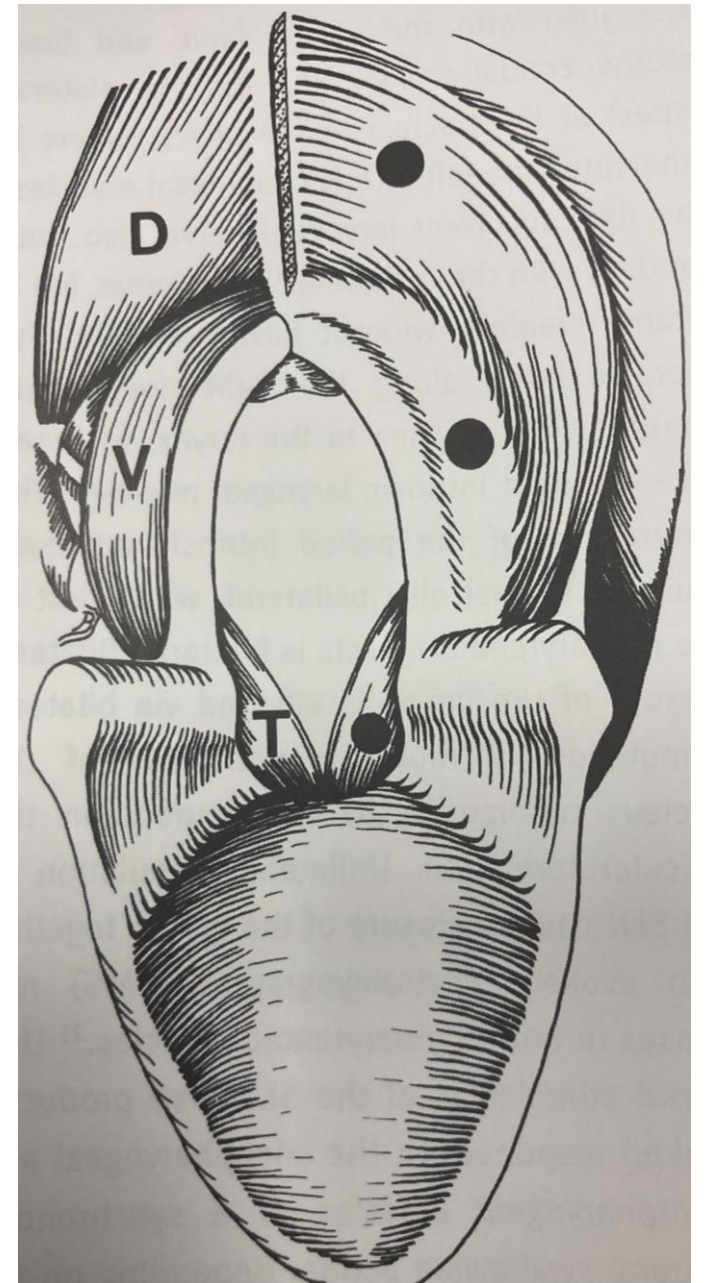


POST OPERATORIO CON USO DI
BISTURI ARMONICO

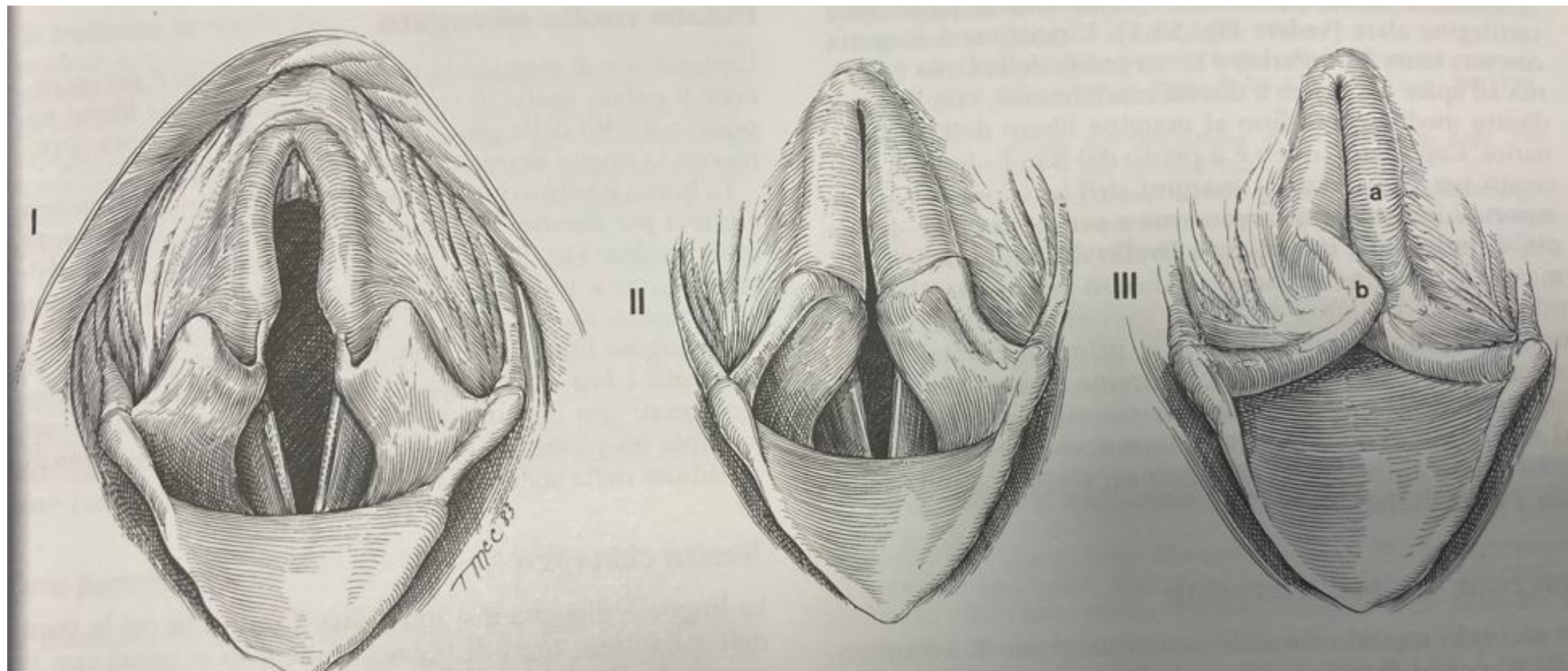


POST OPERATORIO CON USO DI
BISTURI AL PLASMA

PILLOLE DI ANATOMIA



PILLOLE DI ANATOMIA

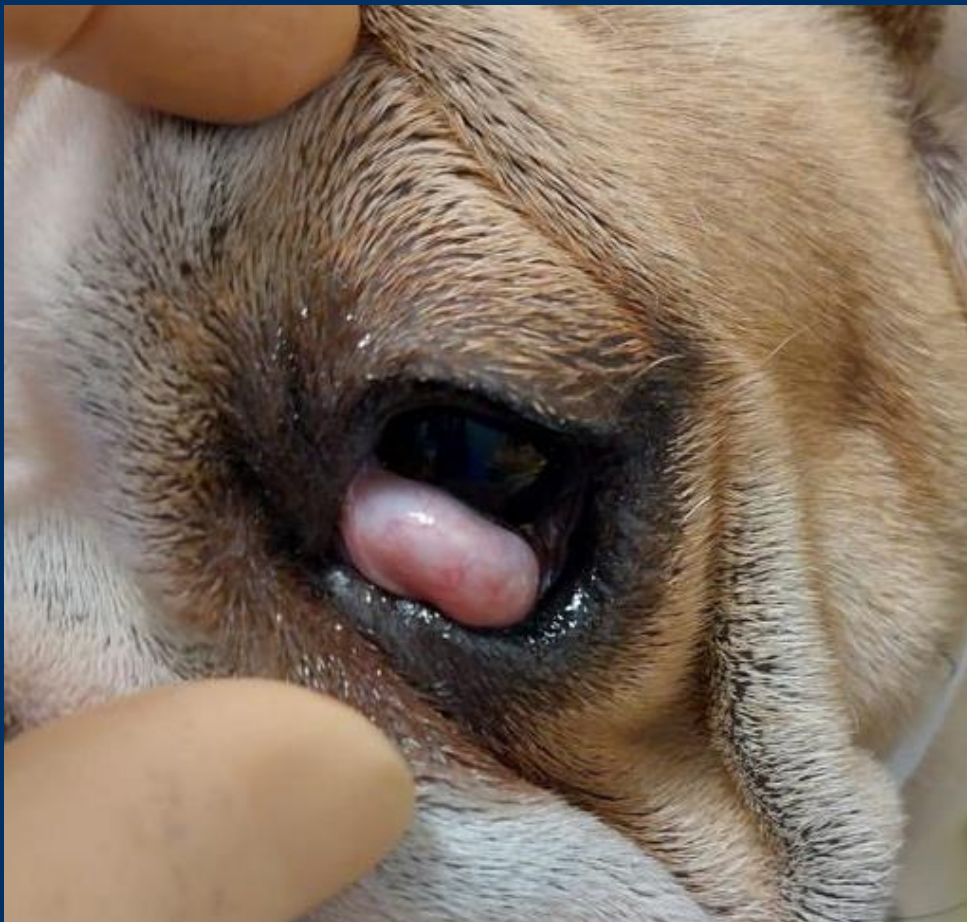

«CHERRY EYE»: ASPORTAZIONE DELLA GHIANDOLA O RIPOSIZIONAMENTO?

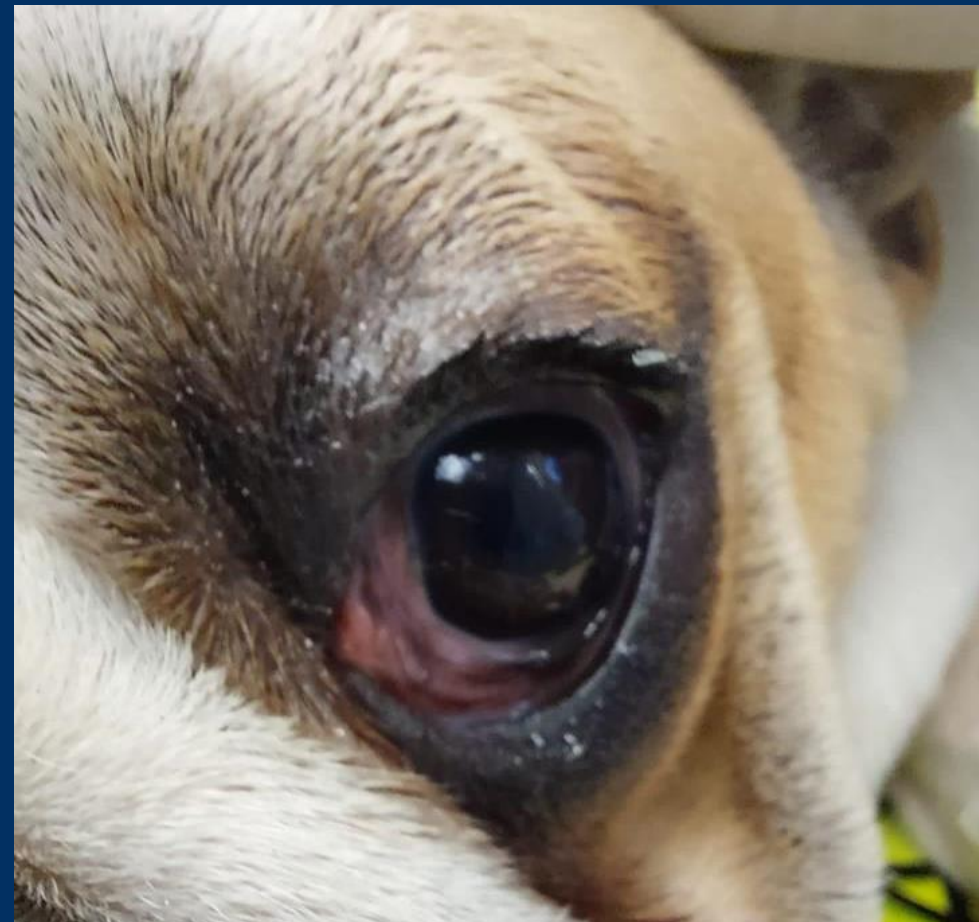


«CHERRY EYE»: detto anche occhio a ciliegia.

RIPOSIZIONAMENTO DELLA GHIANDOLA



PRIMA



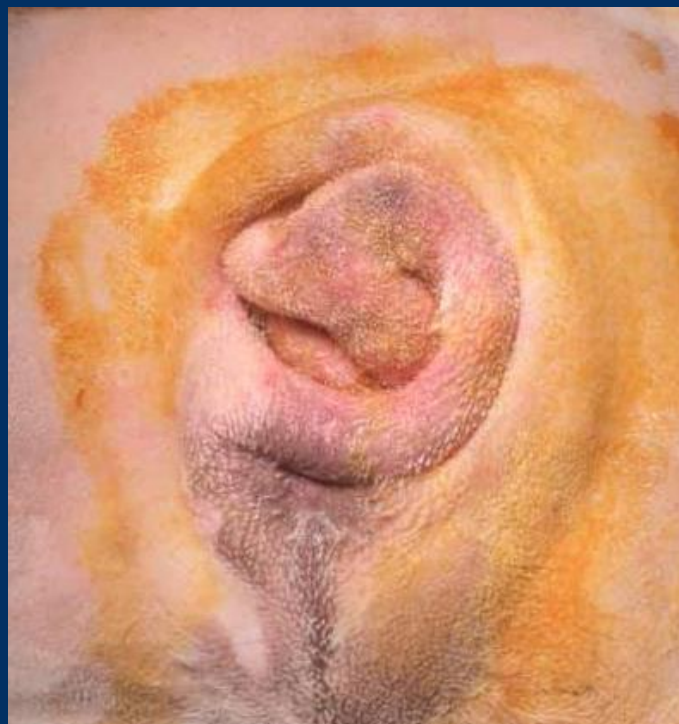DOPO

CAUDECTOMIA DELLA CODA INCARCERATA

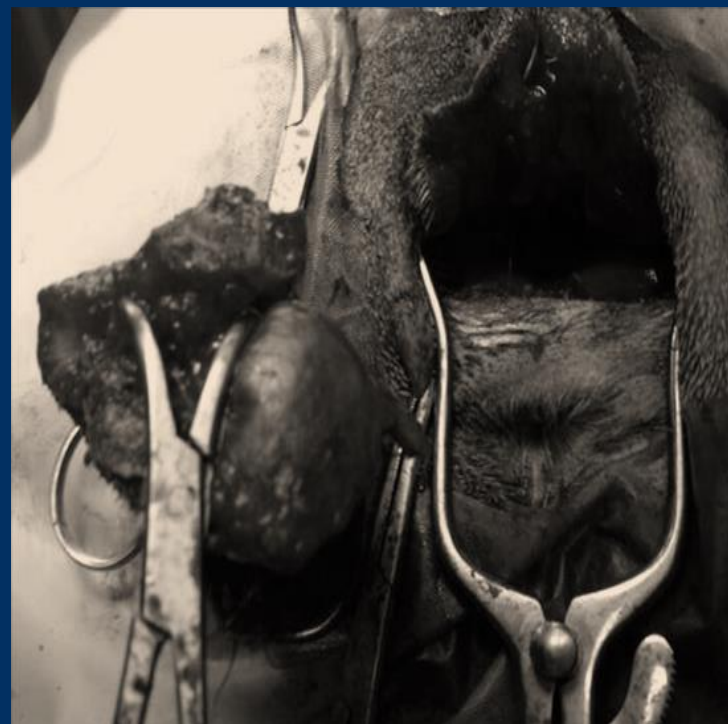

La coda incarcerata è un eccessivo infossamento delle vertebre coccigee.

CODA INCARCERATA



PRIMA



DOPO





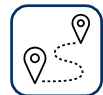CONTATTI



info@vetanimalhospital.it



06 9641089



Piazzale Clelio Bianchi, n° 6, Velletri (RM)



BLUVET[®]
AMBULATORIO VETERINARIO
ANIMAL HOSPITAL

GRAZIE PER L'ATTENZIONE!